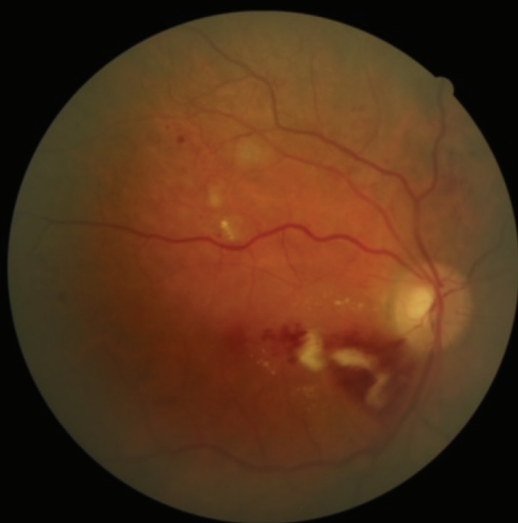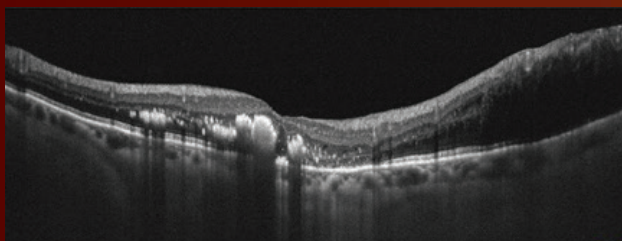
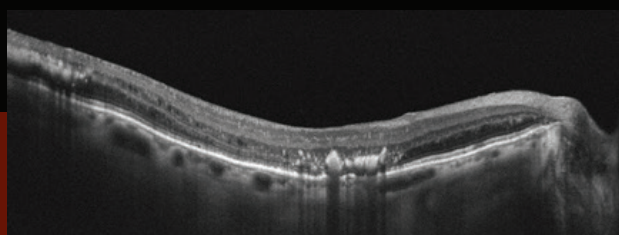


Н. И. КУРЫШЕВА

COVID-19 И ПОРАЖЕНИЕ ОРГАНА ЗРЕНИЯ



УДК 616.98-578.834.1:617.7 ББК [55.1:52.6]:56.7

ББК [55.1:52.6]:56.7

K939

Рецензент:

заедующая кафедрой офтальмологии ФГБОУ ВО «Воронежский государственный медицинский университет им. Н.Н. Бурденко» Минздрава России доктор медицинских наук, профессор **М. А. Ковалевская**

Курышева Н. И.

K939

COVID-19 и поражение органа зрения : монография / Наталия Ивановна Курышева. – Москва : Ларго, 2021. – 80 с.

ISBN 978-5-6045139-8-9

Монография подготовлена заведующей кафедрой глазных болезней Медико-биологического университета инноваций и непрерывного образования, профессором, доктором медицинских наук, заведующей консультативно-диагностическим отделением центра офтальмологии ФМБА России Н. И. Курышевой.

Представлены данные о разнообразных проявлениях и осложнениях COVID-19 со стороны переднего и заднего отделов глаза, а также о поражении орбиты и нейроофтальмологических заболеваниях, связанных с данной инфекцией. Систематизированы сведения, опубликованные в литературе за год пандемии COVID-19. Приводится информация о сроках возникновения патологии органа зрения, ее клинических проявлениях и исходах. Издание иллюстрировано таблицами и фотографиями, в том числе из практики автора.

Адресована офтальмологам, медицинскому персоналу офтальмологических отделений и клиническим ординаторам.

УДК 616.98-578.834.1:617.7

ББК [55.1:52.6]:56.7

ISBN 978-5-6045139-8-9



9 785604 513989

© Курышева Н. И., 2021

© ИП Голубева Л. Е., 2021.

Н. И. Курышева

COVID-19 и поражение органа зрения

Москва 2021

Введение

Методология

1. УЧАСТИЕ ГЛАЗА В ПЕРЕДАЧЕ ВИРУСА SARS-COV-2 И ПОРАЖЕНИЕ ЕГО ПЕРЕДНЕГО ОТРЕЗКА

- 1.1. Роль органа зрения в передаче SARS-CoV-2.
- 1.2. Возможная роль тканей глаза в инфекции дыхательных путей
- 1.3. Клинические проявления COVID-19 при поражении переднего отрезка глаза
 - 1.3.1. Вирусный кератоконъюнктивит
 - 1.3.2. Эписклерит.
 - 1.3.3. Поражение век
 - 1.3.4. Факторы риска поражения переднего отрезка глаза при COVID-19
 - 1.3.5. Лечение патологии переднего отрезка глаза при COVID-19

Литература

2. ОСЛОЖНЕНИЯ СО СТОРОНЫ ЗАДНЕГО ОТРЕЗКА ГЛАЗА

- 2.1. Окклюзии сосудов сетчатки
- 2.2. Острая макулярная нейроретинопатия и парацентральная острая срединная макулопатия
- 2.3. Поражение стекловидного тела при Covid-19 (витреит).
- 2.4. Острый некроз сетчатки
- 2.5. Хориоидиты
 - 2.5.1. Серпигинозный хориоидит
 - 2.5.2. Атипичный мультифокальный хориоидит
- 2.6. Поражения микроциркуляторного русла сетчатки

3. НЕЙРООФТАЛЬМОЛОГИЧЕСКИЕ ПРОЯВЛЕНИЯ COVID-19

- 3.1. Папиллофлебит
- 3.2. Тонический зрачок Ади
- 3.3. Синдром белых точек
- 3.4. Синдром Миллера – Фишера и парез черепных нервов
- 3.5. Глазная миастения
- 3.6. Острое нарушение мозгового кровообращения

4. ОРБИТАЛЬНЫЕ ПРОЯВЛЕНИЯ COVID-19

5. ВАКЦИНАЦИЯ И ВОЗМОЖНЫЕ ФАКТОРЫ РИСКА СО СТОРОНЫ ОРГАНА ЗРЕНИЯ

Литература

Список сокращений